

RADIOFRECUENCIA PULSADA BIPOLAR EN EL TRATAMIENTO DE LA COXALGIA CRÓNICA

M. Gómez Garijo, A. Fernández Fernández De Quincoces, I. Arrillaga Azcarate, L. Fernández Angulo
Servicio de Anestesiología y Reanimación, Hospital de Mendaro, Guipúzcoa.

INTRODUCCIÓN

La coxalgia crónica es una entidad prevalente y limitante que puede deberse a distintas causas siendo la más frecuente la coxartrosis. En muchas ocasiones es refractaria al tratamiento farmacológico o a las infiltraciones intraarticulares y la cirugía no es una opción debido a las comorbilidades del paciente.

Las actuales dianas para realizar radiofrecuencia se han centrado en los nervios que dan sensibilidad a la cápsula articular anterior: ramas articulares de los nervios obturador (NO), obturador accesorio (NOA) y femoral (NF).

DESCRIPCIÓN DEL CASO

Motivo de consulta: Varón de 57 años derivado a la unidad del dolor por coxalgia izquierda.

Antecedentes personales: No alergias medicamentosas. Hipertensión arterial, glioblastoma múltiple grado IV no resecable refractario a tratamiento con radioterapia y quimioterapia.

Cuadro clínico de dolor: coxalgia izquierda de características mecánicas. Desestimada cirugía de cadera por proceso oncológico.

Bloqueo intraarticular cadera izquierda
levobupivacaína 0.25% 4 ml + celestone 12 mg

Alivio dolor 3 días



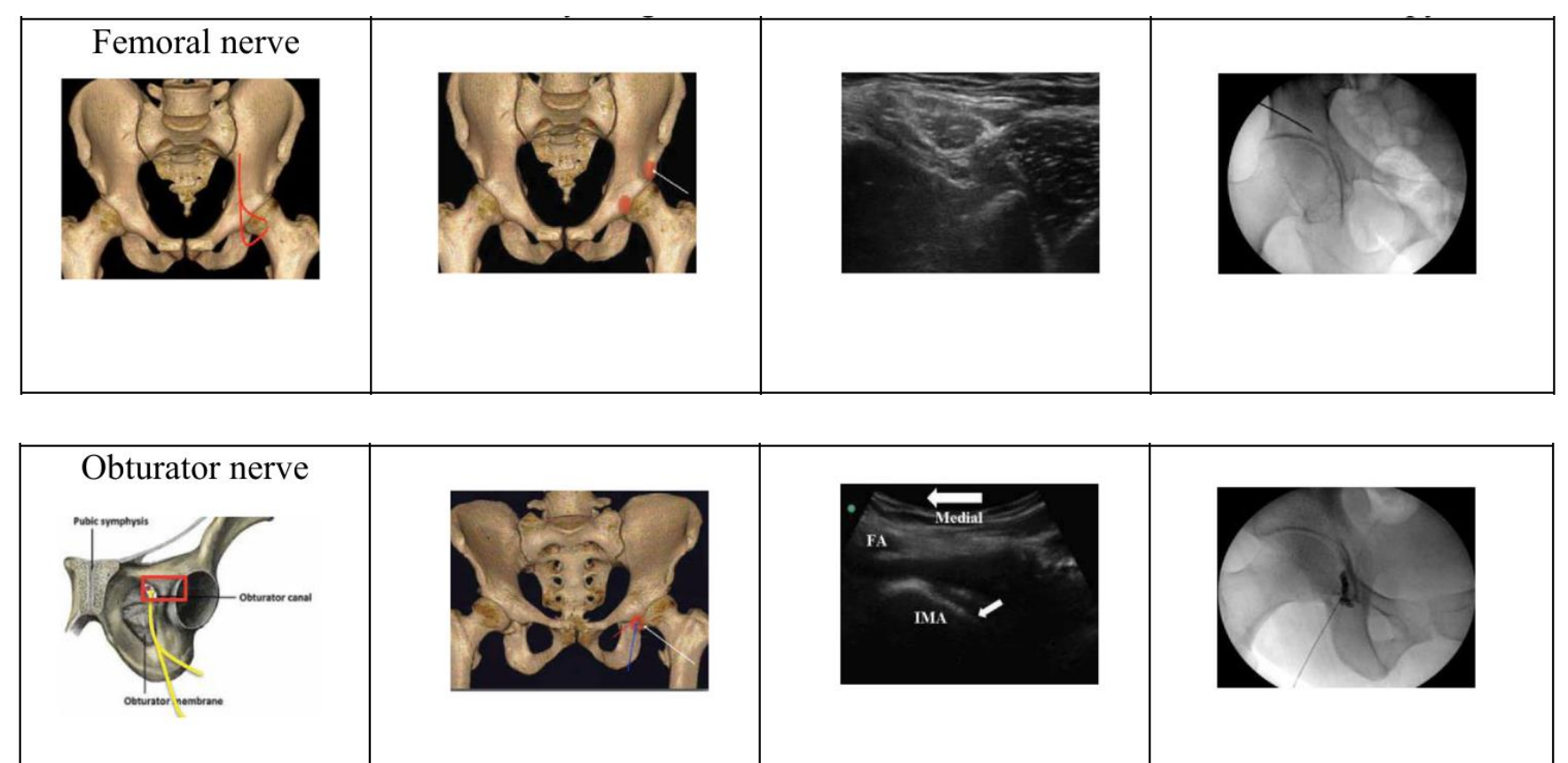
Radiofrecuencia pulsada (RFP) de n. femorocutáneo lateral (4 min) y ramos articulares del NF (6 min) y del NO (6 + 4 min)

Alivio dolor 5 días



RFP bipolar de ramos articulares del NF (6 + 4 min), rama articular del NO (6 + 4 min).

Alivio dolor a los 3 meses



Kumar, P., Hoydonckx, Y., & Bhatia, A. (2019). A review of current denervation techniques for chronic hip pain: Anatomical and technical considerations. *Current Pain and Headache Reports*, 23(6).
<https://doi.org/10.1007/s11916-019-0775-z>

Parámetros radiofrecuencia: 65v, 42°. Aguja de radiofrecuencia de 22G 10 cm.

No se realiza seguimiento posterior por proceso oncológico subyacente en tratamiento paliativo

CONCLUSIONES

- La RFP bipolar de los ramos articulares de los nervios femoral y obturador es una técnica prometedora y segura en los pacientes con coxalgia crónica.

- Aunque hacen falta más datos, nuestro caso sugiere que la RFP bipolar es una técnica superior a la RFP monopolar en el control del dolor debido a una mayor área de actuación.

- La RFP bipolar puede ser una alternativa terapéutica a la radiofrecuencia continua ya que está exenta de los riesgos potenciales que esta implica, como neuritis y compromiso de la función motora.