

Radiofrecuencia pulsada del nervio cutáneo posterior del antebrazo para tratamiento de la epicondilitis

Autoras: Fernández Fernández de Quincoces, Alba; Arrillaga Azcarate, Izaskun; Gómez Garijo, Marta; Fernández Angulo, Lorena

Introducción:

El nervio cutáneo posterior del antebrazo, es una rama del nervio radial, que emerge hacia tejido subcutáneo para inervar la parte lateral posterior del antebrazo. La aplicación de radiofrecuencia pulsada (RFP) en este nervio constituye una herramienta alternativa para el manejo de la epicondilitis refractaria a otros tratamientos.

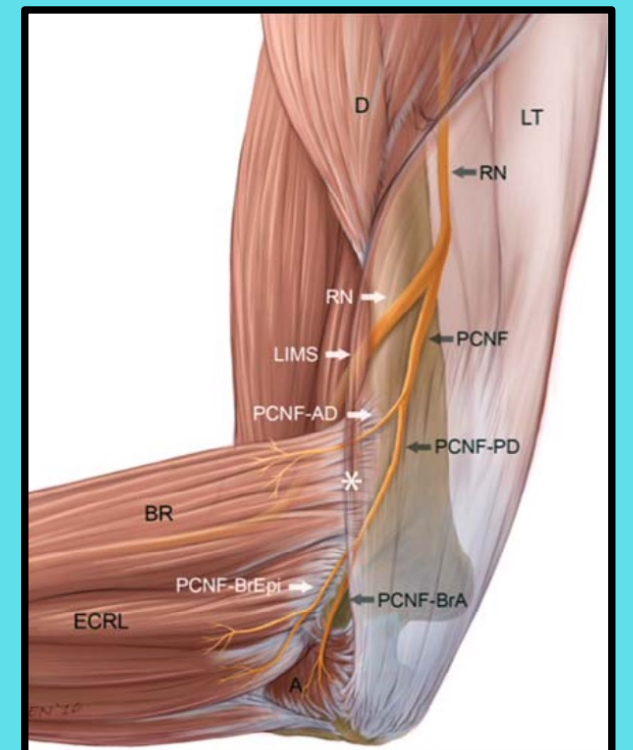
Motivo de consulta: Mujer de 46 años, epicondilitis bilateral de 3 años de evolución

Antecedentes Personales:

Sin interés.

Tratamiento analgésico: dexketoprofeno casi a diario.

Trabaja con el ordenador.



Tratamientos recibidos:

Ejercicios de rehabilitación, terapia manual, ondas de choque (2 sesiones), infiltración de ambos epicóndilos con anestésico local y corticoide (3 veces) (atrofia cutánea en zona de epicóndilo derecho como efecto 2º), infiltración de plasma, infiltración en entrada de canal radial en arcada de Frohse. Se descarta tratamiento quirúrgico.

En Unidad de Dolor realizamos:

- Bloqueo del nervio cutáneo posterior del antebrazo derecho
-4 mL L-bupi 0,25% + 4 mg dxm + 10 UI toxina botulínica
-ecoguiado + neuroestimulación



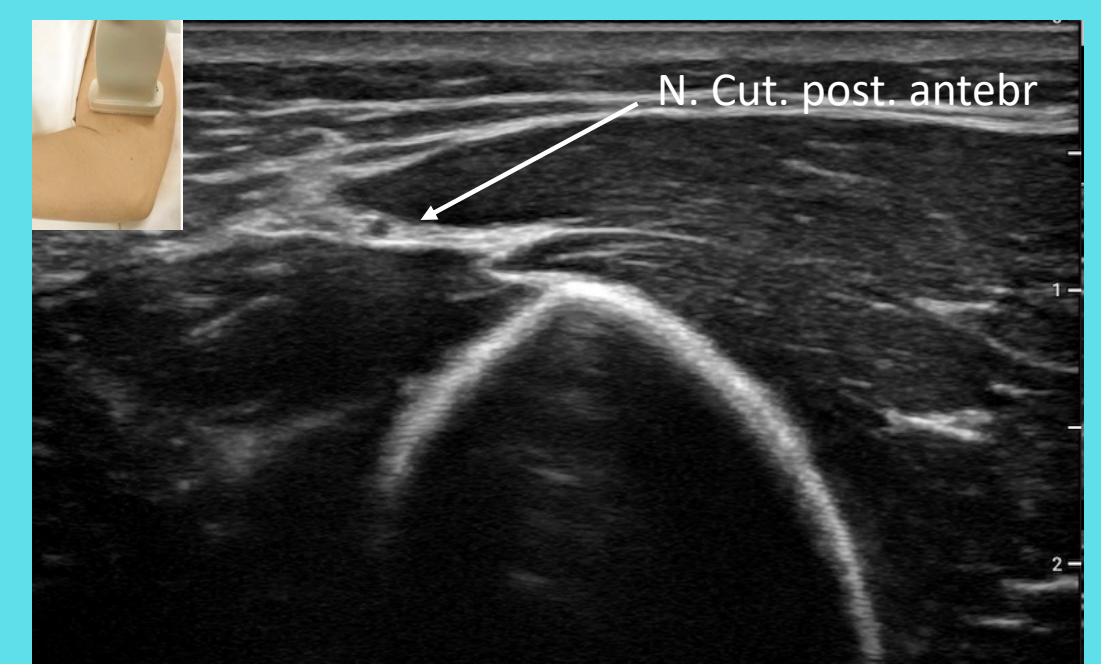
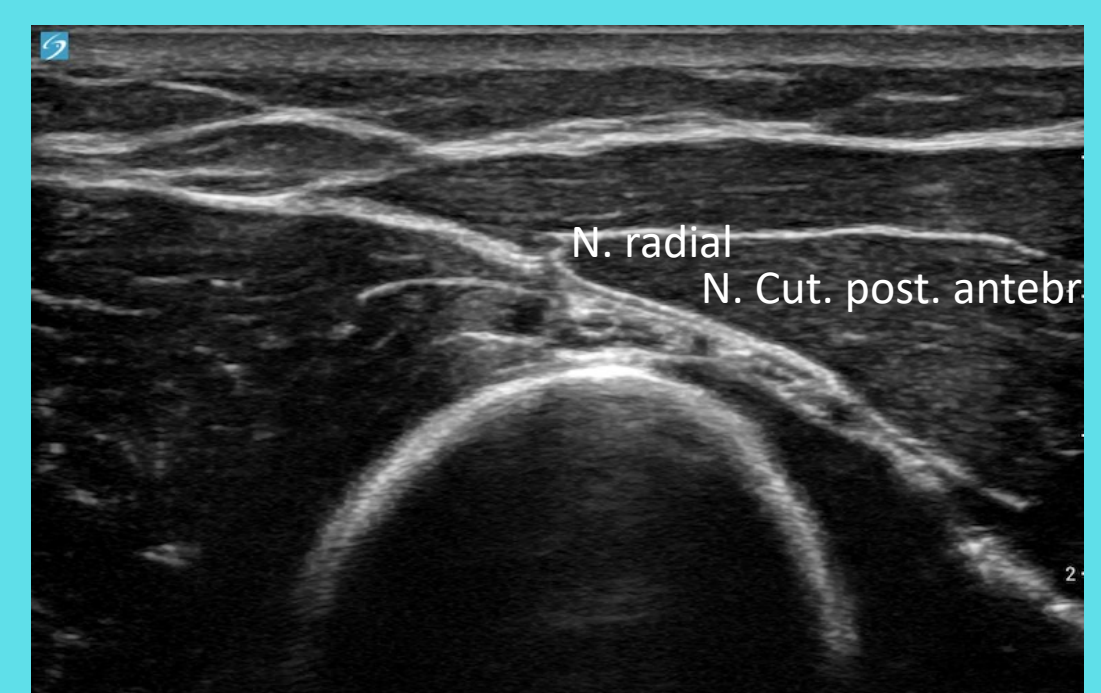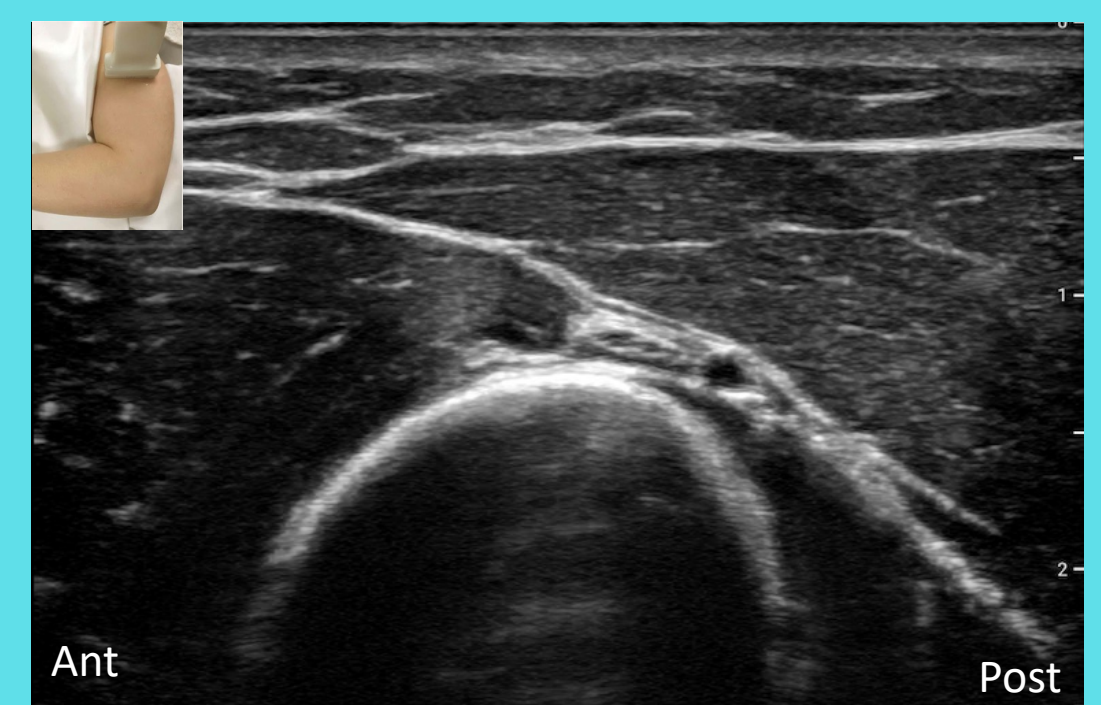
Mejoría, aunque impotencia funcional inicial de la mano al principio (difusión del anestésico local al nervio radial)

- Bloqueo lado izquierdo (medicación*):
-1mL L-bupi 0,25% + 4 mg dxm + 10 UI toxina + 1 mL SSF
- RFP lado derecho (3 min, 45v, 42º) + medicación*



Mejoría significativa durante 3 meses

- Repetimos técnica (RFP + medicación*) en ambos epicóndilos



Conclusiones: La RFP del nervio cutáneo posterior del antebrazo puede ser una estrategia alternativa en casos de epicondilitis lateral crónica que no responde a otros tratamientos más convencionales.

Se necesitan más estudios para valorar su aplicabilidad en situaciones más tempranas para evitar la cronificación de la epicondilitis e intentar evitar así las repercusiones consiguientes.

Bibliografía

- 1.- Rose, N. E., Forman, S. K., & Dellon, A. L. (2013). Denervation of the lateral humeral epicondyle for treatment of chronic lateral epicondylitis. *The Journal of Hand Surgery*, 38(2), 344-349.
- 2.- Maida, E., Chiavaras, M. M., Jelsing, E. J., O'Driscoll, S. W., Pawlina, W., & Smith, J. (2017). Sonographic visualization of the posterior cutaneous nerve of the forearm: technique and validation using perineural injections in a cadaveric model. *Journal of Ultrasound in Medicine*, 36(8),
- 3.- Berry, N., Neumeister, M. W., Russell, R. C., & Dellon, A. L. (2011). Epicondylectomy versus denervation for lateral humeral epicondylitis. *Hand*, 6(2), 174-178.